

Relación entre las referencias de diagnóstico radiológico de las disfunciones osteopáticas de la cabeza humeral en el plano frontal

Ángel Oliva Pascual-Vaca, DO-MRO, PhD^a, Cleofás Rodríguez Blanco, DO-MRO, PhD^a,
María Teresa Solana Díaz, CO^b, Manuel Rosety Rodríguez, PhD^c,
y Francisco Javier Ordóñez Muñoz, PhD^d

^aEscuela de Osteopatía de Madrid. Departamento de Fisioterapia. Universidad de Sevilla

^bDepartamento de Enfermería y Fisioterapia. Universidad de las Islas Baleares

^cDepartamento de Medicina. Universidad de Cádiz

^dDepartamento de Anatomía y Embriología Humanas. Universidad de Cádiz

Introducción: Para el diagnóstico de las disfunciones osteopáticas de superioridad o inferioridad de la cabeza humeral, se han descrito dos referentes radiológicos: el tamaño del espacio subacromial y la línea omohumeral. El objetivo de este estudio consiste en valorar la relación de estas referencias radiológicas sobre una misma radiografía.

Material y métodos: Se estudiaron 20 pacientes con patología mecánica de hombro, con edades entre los 18 y los 50 años, y sin rotura del manguito rotador. Se les realizó una placa radiográfica anteroposterior, sobre las que se midió la distancia acromiohumeral, y se dibujó la línea omohumeral para obtener los diagnósticos aportados por estos referentes radiológicos osteopáticos.

Resultados: Existe una relación clara ($p = 0,000$) entre los diagnósticos aportados por ambos referentes, aunque el porcentaje de concordancias diagnósticas es escaso (30%).

Conclusiones: Las dos referencias radiológicas estudiadas muestran una clara relación entre sus resultados diagnósticos, aunque el porcentaje de concordancias diagnósticas evidencia que al menos una de ellas no es muy válida para establecer el diagnóstico de disfunción somática de superioridad o inferioridad de la cabeza humeral.

Palabras clave: Hombro, medicina osteopática, estudios de validación, radiografía.

Relation between diagnostic radiologic landmarks of somatic dysfunction of the humeral head in the frontal plane

Introduction: To diagnose superior or inferior somatic dysfunctions of the humeral head, two radiological landmarks have been described: subacromial distance and omohumeral line. The aim of this study was to assess the relationship between these radiological landmarks on the same radiograph.

Material and methods: Twenty patients with mechanical shoulder pain, aged between 18 and 50 years old, and without rotator cuff rupture were included. Anteroposterior radiographs were taken, and omohumeral line and subacromial distance were assessed to obtain the diagnosis given by these osteopathic radiological landmarks.

Results: We found a statistically significant relationship between the diagnoses based on omohumeral line and subacromial distance ($P = 0.000$), although the percentage of diagnostic agreement was low (30%).

Conclusions: The relationship between these two radiological landmarks seems to be clear, although the percentage of diagnostic agreement showed that at least one of these landmarks lacks validity in the diagnosis of superior or inferior somatic dysfunction of the humeral head.

Key words: Shoulder, osteopathic medicine, validation studies, radiography.

Correspondencia:
Ángel Oliva Pascual-Vaca.
Departamento de Fisioterapia.
Universidad de Sevilla.
Avicena, s/n. 41009 Sevilla.
Correo electrónico:
angeloliva@us.es

Recibido el 16 de octubre de
2007.

Aceptado el 29 de noviembre
de 2007.

INTRODUCCIÓN

La disfunción del hombro es una afectación musculoesquelética muy común. Aproximadamente la mitad de la población tiene un episodio de dolor de hombro al año¹. Los deportistas suelen sufrir especialmente la patología de hombro, sobre todo en caso de atletas que practican natación, voleibol o tenis². También determinadas ocupaciones presentan una elevada prevalencia de lesión de hombro³.

El diagnóstico osteopático del complejo articular del hombro se realiza, partiendo de una adecuada anamnesis, mediante la inspección visual, la palpación, la valoración de la amplitud articular activa y pasiva, el tipo de tope final encontrado, las pruebas de movilidad analítica, así como los tests musculares⁴. La radiología constituye una prueba complementaria de valoración en osteopatía⁴.

Son múltiples los estudios que se han realizado para evaluar los tests diagnósticos utilizados en terapia manual⁵⁻⁷, lo que demuestra la importancia de este tipo de estudios. Estos tests pretenden poner en evidencia cuál es la articulación hipomóvil, en la que asienta la restricción de movimiento.

En cuanto a la articulación glenohumeral, se han descrito dos tipos de disfunciones osteopáticas en el plano frontal: disfunción de superioridad y disfunción de inferioridad⁸. Estas disfunciones somáticas se relacionan con diferentes patologías mecánicas de asiento en el hombro, como tendinitis y bursitis⁸. La bibliografía acerca de radiología osteopática describe dos referencias radiológicas para el diagnóstico de tales disfunciones: la línea omohumeral y el tamaño del espacio subacromial⁹. ¿Aportan estas referencias igual diagnóstico sobre una misma radiografía? ¿Existe una relación entre dichos diagnósticos?

El objetivo del presente estudio es valorar la relación existente entre dichas referencias radiológicas.

MATERIAL Y MÉTODOS

Sujetos

Se incluyó a 20 sujetos (11 mujeres y 9 hombres) que acudían al Servicio de Radiología del Centro de Salud Escuela Graduada de Palma de Mallorca. En relación con los criterios de inclusión, los sujetos debían estar diagnosticados de patología mecánica del hombro y tener entre 18 y 50 años de edad. En cuanto a los criterios de exclusión, éstos fueron: presentar contraindicación para la realización de la prueba radiológica, presentar luxación glenohumeral o padecer rotura del manguito rotador.

El motivo para limitar la edad de inclusión a los 50 años ha sido el hecho de que el tamaño del espacio subacromial tiende a disminuir con la edad¹⁰. La inclusión de muchos sujetos de edad superior disminuiría las posibilidades de añadir en el estudio espacios subacromiales de diversos tamaños.

El mismo motivo ocasionó que se excluyeran de la investigación a los sujetos que presentaran rotura del manguito rotador, ya que tenderíamos a encontrar espacios reducidos¹¹, cuando en este estudio hemos pretendido obtener espacios subacromiales de diversos tamaños, no limitándonos a observar un único tipo de disfunción, a priori.

Los sujetos que presentaron luxación glenohumeral fueron excluidos ya que, además de producirse un aumento del espacio subacromial⁹, la presencia de esta alteración excluye, obviamente, cualquier interés acerca de la existencia de disfunción osteopática.

Exclusión de la rotura del manguito rotador

Para excluir la rotura del manguito rotador se siguieron los criterios de Murrell y Walton¹², quienes afirman que el resultado negativo a cuatro (4) pruebas ortopédicas muestra la ausencia de rotura del manguito rotador con el mismo valor predictivo que la resonancia magnética y la ecografía.

Estas pruebas ortopédicas¹³ son el test de Impingement en rotación externa, el test de Impingement en rotación interna, la valoración de la fuerza en rotación externa (considerándose positivo cualquier valor por debajo de 5 en la escala de 0 a 5) y la debilidad del supraespinoso (considerándose positivo cualquier resultado por debajo de 5 en la escala de 0 a 5).

Procedimiento de actuación

Se diseñó un estudio de tipo transversal, no experimental, simple ciego, aprobado por el comité de ética del Hospital Universitario Son Dureta de Palma de Mallorca. Tras la inclusión en el estudio y la firma del consentimiento informado, se realizó la prueba radiológica, que consistió en una radiografía anteroposterior con el sujeto en bipedestación. El hombro estaba colocado en rotación externa. El rayo, perpendicular a la placa, se centró en la apófisis coracoides. La distancia foco-placa fue de 1 m. El kilovoltaje utilizado para la realización de las placas fue de 60 kV y un amperaje de entre 25 y 30 mA. Las referencias radiológicas fueron valoradas por dos examinadores independientes (cada evaluador valoró una de las referencias), con más de 5 años de experiencia en estas evaluaciones.

Se utilizó el equipo radiológico PHILIPS OPTIMUS, y sistema de revelado AGFA DRYSTAR.

Línea omohumeral

Para obtener el resultado diagnóstico de la línea omohumeral, se valoró sobre la radiografía la continuidad o no de la línea que sigue el borde medial de la diáfisis, cuello y cabeza del húmero, en relación con la línea que sigue el borde externo de la escápula⁹:

– En caso de que la línea que sigue el borde medial del húmero se sitúe craneal con respecto a la línea que sigue el

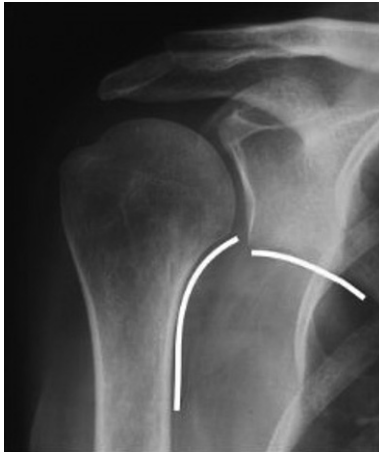

Figura 1. Disfunción de superioridad según la línea omohumeral.

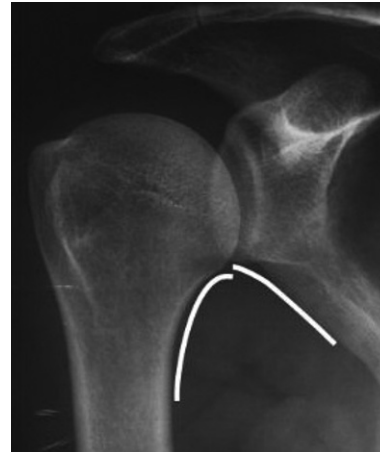

Figura 3. Disfunción de superioridad según la línea omohumeral.

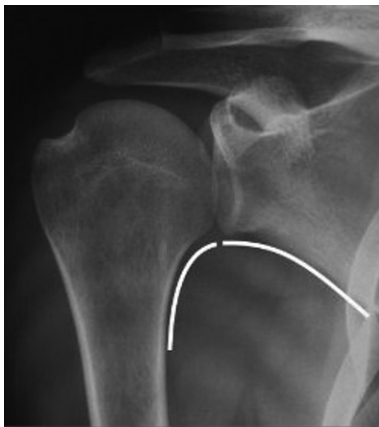

Figura 2. Ausencia de disfunción de la cabeza humeral en el plano frontal según la línea omohumeral.

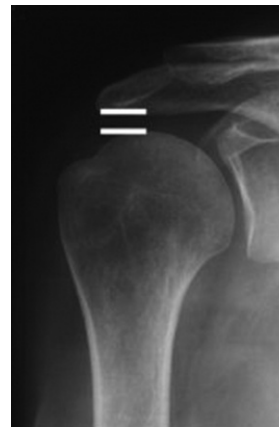

Figura 4. Medición del espacio subacromial.

borde externo de la escápula, se diagnostica como disfunción de superioridad de la cabeza del húmero (fig. 1).

- En caso de que la línea que sigue el borde medial del húmero se sitúe a la misma altura que la línea que sigue el borde lateral de la escápula, se diagnostica como ausencia de disfunción en el plano frontal (fig. 2).
- En caso de que la línea que sigue el borde medial del húmero se sitúe caudal al borde lateral de la escápula, se diagnostica como disfunción de inferioridad de la cabeza humeral (fig. 3).

El mismo evaluador repitió la valoración en tres ocasiones, con una separación de tres días entre cada valoración, y obtuvo cada vez el mismo resultado en cada radiografía.

Espacio subacromial

Para obtener el diagnóstico mediante esta referencia, se midió la distancia acromiohumeral digitalmente con el propio software del equipo radiológico.

Para ello, se mide la distancia entre el aspecto inferior del acromion hasta el borde superior de la cabeza del húmero, siendo ésta la menor distancia entre estos huesos¹⁰ (fig. 4).

El significado que se da al tamaño de este espacio es el siguiente⁹:

- En caso de que la distancia acromiohumeral sea menor de 7 mm, se diagnostica disfunción de superioridad.
- En caso de que esta distancia sea de entre 7 y 11 mm, se diagnostica ausencia de disfunción somática de la cabeza humeral en el plano frontal.
- En caso de que la distancia sea mayor de 11 mm, se diagnostica disfunción de inferioridad.

Esta medición se realizó tres veces, y se consideró la media de las tres mediciones.

Análisis estadístico

Los datos fueron analizados con el paquete estadístico SPSS 13.0 (Chicago, Ill). La relación entre los resultados diagnósticos dados por las diferentes referencias radiológicas fue analizada mediante el estadístico chi cuadrado. Se consideró un nivel de confianza del 95%. También se calculó el porcentaje de concordancias diagnósticas.

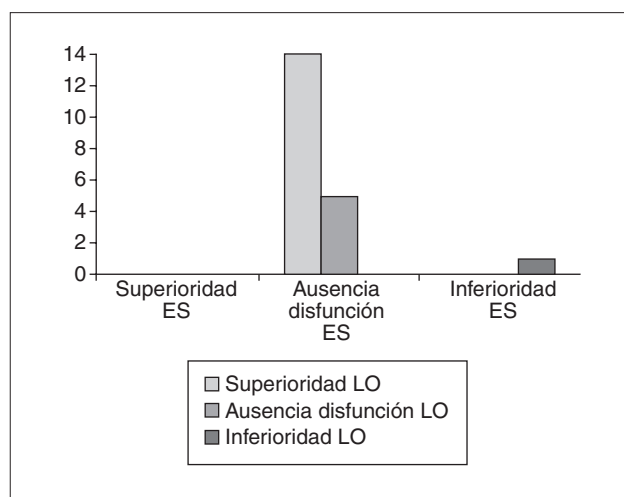


Figura 5. Relación entre los diagnósticos obtenidos mediante el espacio subacromial y la línea omohumeral. ES: diagnóstico por la referencia del espacio subacromial; LO: diagnóstico por la referencia de la línea omohumeral.

RESULTADOS

La referencia del espacio subacromial mostró 19 casos de ausencia de disfunción, por un caso de disfunción de inferioridad. En ningún caso se encontró disfunción de superioridad atendiendo a la distancia acromioclavicular.

Por su parte, la referencia de la línea omohumeral determinó la presencia de 14 disfunciones de superioridad, ausencia de disfunción en 5 casos, y 1 disfunción de inferioridad (fig. 5).

Se encontró una relación estadísticamente significativa entre los diagnósticos obtenidos por ambas referencias ($P = 0,000$).

El porcentaje de concordancias diagnósticas fue del 30%.

DISCUSIÓN

Si bien se ha encontrado una relación entre ambas referencias radiológicas, debe tenerse en cuenta el bajo porcentaje de acuerdos diagnósticos, lo que nos debe hacer pensar que al menos una de estas referencias no es muy válida.

En todo momento debe tenerse presente que la exploración radiológica que se ha utilizado corresponde a una valoración estática, intentando obtenerse a partir de ella información acerca de su función dinámica, de su posibilidad de movimiento.

Ricard y Salle destacan que la radiología es una prueba complementaria para el diagnóstico osteopático⁴. Otros autores¹⁴⁻¹⁶ hacen hincapié en la importancia de la valoración dinámica por encima de la estática.

No debe extrañarnos el hecho de que no se haya obtenido ningún espacio subacromial de menos de 7 mm. Esto pue-

de ser debido al procedimiento seguido para la exclusión de las roturas del manguito rotador. Esta situación nos ha servido para encontrar que los espacios subacromiales de entre 7 y 11 mm pueden manifestarse como una ausencia de disfunción de la cabeza humeral según el referente de la línea omohumeral, pero sobre todo como una disfunción de superioridad. Se ha observado una tendencia de esta referencia a dar disfunción de superioridad, a pesar de que en la muestra obtenida se habían descartado sujetos con rotura del manguito y sujetos con resultado positivo en los tests de Impingement.

Llama la atención el hecho de que se haya producido una concordancia diagnóstica entre ambas referencias en cuanto a un caso de posible disfunción de inferioridad. Si bien no existen datos de prevalencia, en nuestra experiencia clínica encontramos disfunción de inferioridad con escasa frecuencia.

El hecho de que hayamos encontrado un espacio subacromial de más de 11 mm ha podido estar facilitado por haber incluido sujetos con patología mecánica, pero restringiendo aquellas de tendencia craneal.

Consideramos que existe una clara necesidad de estudios que valoren las capacidades diagnósticas de los tests osteopáticos de los miembros superiores.

CONCLUSIONES

Existe una relación entre el diagnóstico obtenido por la referencia radiológica del tamaño del espacio subacromial y el dado por la referencia radiológica de la línea omohumeral. Sin embargo, el porcentaje de concordancias diagnósticas es bajo, lo que hace pensar que al menos una de estas referencias no es muy válida.

Agradecimientos

A Patricia Gómez Picard, a Joan de Pedro y al personal del Servicio de Radiología del Centro de Salud Escuela Graduada de Palma de Mallorca

Conflicto de intereses

Los autores declaran que no tienen ningún conflicto de intereses

BIBLIOGRAFÍA

1. Brox JI. Regional musculoskeletal conditions: shoulder pain. *Best Practice Res Clin Rheumatol*. 2003;17:33-56.
2. Pink MM, Tibone JE. The painful shoulder in the swimming athlete. *Orthop Clin North Am*. 2000;31:247-61.
3. Hagberg M, Wegman DH. Prevalence rates and odds ratios of shoulder-neck diseases in different occupational groups. *Br J Ind Med*. 1987;44:602-10.
4. Ricard F, Salle JL. Tratado de osteopatía. Madrid: Mandala; 1991.
5. Brismée JM, Gipson D, Ivie D, Lopez A, Moore M, Matthijs O, et al. Interrater reliability of a passive physiological intervertebral motion test in the mid-thoracic spine. *J Manipulative Physiol Ther*. 2006;29:368-73.
6. Fernández C, Downey C, Miangolarra JC. Validity of the lateral gliding test as tool for the diagnosis of intervertebral joint dysfunction in the lower cervical spine. *J Manipulative Physiol Ther*. 2005;28:610-6.

7. Johansson F. Interexaminer reliability of lumbar segmental mobility tests. *Man Ther.* 2006;11:331-6.
8. Ricard F. Cuaderno de estudio n.º 2. Madrid: Escuela de Osteopatía de Madrid; 2002.
9. Ricard F. Tratado de radiología osteopática del raquis. Madrid: Panamericana; 2001.
10. Peterson CJ, Redlundjohnell I. The subacromial space in normal shoulders radiography. *Acta Orthop Scand.* 1984;55:57-8.
11. Nové-Josserand L, Edwards TB, Walch G. The acromiohumeral and coracohumeral intervals are abnormal in rotator cuff tears with muscular fatty degeneration. *Clin Orthop Relat Res.* 2005;433:90-6.
12. Murrell GAC, Walton JR. Diagnosis of rotator cuff disease. *Lancet.* 2001;357:769-70.
13. Brox JI. Shoulder pain. *Best Pract Res Clin Rheumatol.* 2003;17:33-56.
14. Stoddard A. Manual de técnicas de la quiropraxia. 2.ª ed española. Barcelona: Jims; 1982.
15. Graichen H, Bonél H, Stammberger T, Englemeier KH, Reiser M, Eckstein F. Sex-specific differences of subacromial space width during abduction, with and without muscular activity, and correlation with anthropometric variables. *J Shoulder Elbow Surg.* 2001;10:129-35.
16. Graichen H, Hinterwimmer S, Von Eisenhart-Rothe R, Vogl T, Englemeier K-H, Eckstein F. Effect of abducting and adducting muscle activity on glenohumeral translation, scapular kinematics and subacromial space width in vivo. *J Biomech.* 2005;38:755-60.