

# Técnica semidirecta de *thrust* para torsión anterior derecha del sacro: TDD

Cleofás Rodríguez Blanco, DO-MRO, PhD

Escuela de Osteopatía de Madrid. Departamento de Fisioterapia. Universidad de Sevilla

Las lesiones sacras en torsión anterior son consideradas las más fisiológicas y se relacionan con alteraciones en la deambulación. El objetivo de la técnica semidirecta de *thrust* para la lesión de torsión anterior del sacro es devolver la movilidad en sentido posterior al sacro y recuperar su funcionalidad motriz. Las pautas de actuación previa incluyen una evaluación adecuada de la lesión de torsión sacra y el conocimiento de los beneficios y riesgos del procedimiento terapéutico, así como de la consideración de los principios básicos en su ejecución, lo cual permitirá recuperar la movilidad sacroilíaca.

**Palabras clave:** Sacro, limitación de la movilidad, articulación sacroilíaca, manipulación osteopática.

## Indirect thrust manipulation for right anterior torsion of the sacrum on a right oblique axis

Anterior sacral torsions are considered to be the most physiological injuries ambulation related. The objective of the thrust technique is to restore mobility of the sacrum bone to backwards position, as well as its dynamic function. The main pre-treatment aspects include the assessment protocol, taking into account risks and benefits related to the intervention. Before the application of manipulative treatment, basic performance principles have to be considered in order to recover the sacroiliac functionality.

**Key words:** Sacrum, sacroiliac joint, mobility limitation, manipulation, osteopathic.

Correspondencia: Cleofás Rodríguez Blanco.  
Departamento de Fisioterapia.  
Universidad de Sevilla.  
Avicena, s/n. 41009 Sevilla.  
Correo electrónico:  
cleofas@us.es

Recibido el 10 de septiembre de 2007.

Aceptado el 22 de noviembre de 2007.

## INTRODUCCIÓN

Etimológicamente, el término *sacro* proviene de la voz latina *sacer, sacra*, que significa “sagrado”. Esta denominación desvela la importancia histórica de este elemento óseo, resultante de la fusión de cinco vértebras, que asume la responsabilidad de dar apoyo al conjunto del raquis y que influye en diversas áreas corporales<sup>1</sup>; por un lado, en la cintura pélvica, mediante las articulaciones sacroilíacas, y por otro lado, en la biomecánica del raquis, desde la charnela lumbosacra, ejerciendo su influencia sobre todas las vértebras, que deberán adaptarse a sus movimientos. Además, repercute a distancia en el cráneo, que deberá acomodarse para mantener la horizontalidad de la mirada<sup>1</sup>; ambos forman una unidad indisoluble, mediante la interrelación que establece con la duramadre espinal, y localmente sobre las vísceras de la pelvis menor y el periné<sup>2,3</sup>, debido a sus conexiones miofasciales y ligamentarias<sup>4,5</sup> (recto, útero-próstata y vejiga). Biomecánicamente, en el sacro se consideran los movimientos globales de nutación o extensión, y contranutación o flexión<sup>6</sup>. En un movimiento unilateral, el sacro sube o baja por el brazo corto y el largo del mismo lado, con un semieje transversal<sup>1</sup>, y en un movimiento de torsión el sacro sube o baja por el brazo corto de un lado y sube o baja por el brazo largo del otro, mediante un eje oblicuo<sup>1</sup>.

## LESIONES SACRAS EN TORSIÓN ANTERIOR

Las lesiones sacras en torsión anterior son inducidas por alteraciones relacionadas con la deambulación y son consideradas las más fisiológicas<sup>1</sup>. Etiológicamente, el sacro comienza girando alrededor de un eje de torsión oblicuo (derecho o izquierdo) hacia el lado del eje de torsión, y se bloquea en los brazos auriculares corto y largo contralaterales. En el caso del eje de torsión derecho, el sacro comienza girando hacia la derecha y se bloquea en sus brazos corto izquierdo y largo derecho, definiendo una torsión anterior sacra derecha (sobre su eje derecho TDD). En la lesión sacra TDD, encontramos un surco profundo a la izquierda, un AIL inferior y posterior a la derecha, un ilion derecho relativamente posterior respecto al izquierdo, un músculo piramidal izquierdo hipertónico y derecho doloroso por distensión (por tracción de AIL), un músculo psoas izquierdo hipotónico y derecho hipertónico, y una pierna derecha más corta.

## OBJETIVOS

Liberar las restricciones articulares del brazo menor auricular izquierdo y del brazo mayor auricular derecho del sacro, permitiendo que el AIL derecho ascienda y se anteriorice, equilibrar el tono muscular de los tejidos periarticulares sacroilíacos, y normalizar la tensión membranosa de la duramadre intramedular e intracraneal.

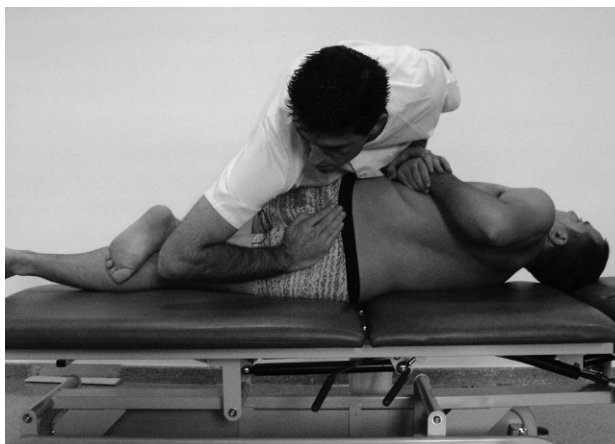
## PRINCIPIOS

Mediante las palancas superior e inferior del tronco y los miembros inferiores, respectivamente, regularemos la tensión ligamentaria en las zonas de mayor restricción de movilidad, regulando la tensión capsuloligamentaria necesaria, mediante los parámetros menores de movilidad, posteriorizamos la hemibase sacra del lado izquierdo, al mismo tiempo que anteriorizamos el AIL derecho, induciendo la elevación del mismo mediante un empuje dirigido hacia la hemibase anterior izquierda, y ejerciendo un empuje de alta velocidad y corta amplitud sobre el AIL derecho dirigido hacia la hemibase anterior, restauraremos la movilidad del sacro en los componentes limitados.

## EVALUACIÓN DIAGNÓSTICA

La evaluación diagnóstica de la lesión sacra en TDD se basa en la realización de las siguientes pruebas clínicas:

- 1) Pruebas radiológicas<sup>1,7,8</sup>: la referencia más importante es la horizontalidad de la base<sup>8,9</sup>. Cuando ésta se encuentra inclinada, existe lesión del sacro, que es detectable con fiabilidad mediante la radiografía anteroposterior. Existen evidencias en contra del uso de la inclinometría externa para evaluar la horizontalidad de la base sacra, no siendo fiable como método diagnóstico<sup>10</sup>. En los ilíacos, la referencia radiológica es el decalaje o escalón de la sínfisis púbica<sup>8</sup>. En la lesión sacra en TDD observaremos un sacro inclinado con una hemibase sacra izquierda de aspecto mayor a la contralateral, sin escalón en la sínfisis púbica<sup>8</sup>.
- 2) Observación y palpación<sup>1,7,11</sup>: Espacio L5-S1, surco iliosacro y AIL<sup>12,13</sup>.
- 3) Test de rebote<sup>1</sup>: paciente en decúbito prono, se realiza un apoyo global sobre columna lumbar para observar si acepta el componente de extensión (lordosis). En la



**Figura 1.** Técnica semidirecta de thrust para lesión de torsión derecha sobre eje derecho (TDD).

lesión sacra en TDD encontraremos movilidad hacia la extensión lumbar, con dificultad para el retroceso en flexión.

- 4) Test de respiración de Sutherland<sup>1,7</sup>: con el paciente en decúbito prono, colocamos una mano sobre el sacro y observamos el movimiento durante la respiración. En la lesión sacra en TDD encontraremos movilidad disminuida en la fase de inspiración, debido al estado de extensión del sacro.
- 5) Test de los pulgares ascendentes de Mitchell<sup>1,7</sup>: en la lesión sacra en TDD, observamos un ascenso precoz del pulgar sobre el brazo corto izquierdo y largo derecho.
- 6) Test de Gillet<sup>1,7,14</sup>: paciente en bipedestación con las manos apoyadas en la pared. Se solicita flexión alternativa de cadera y rodilla en cada miembro inferior, mientras se percibe, mediante los pulgares, la movilidad del ilíaco y el sacro en cada articulación sacroilíaca (ASI), respectivamente. En la lesión sacra en TDD, no observamos descenso del pulgar sobre el brazo corto izquierdo y largo derecho.
- 7) Test de Gillet en lateroflexión<sup>1,7</sup>: observamos si el sacro acepta los movimientos inducidos por el raquis, y si puede girar hacia la convexidad formada. En la lesión sacra en TDD, observamos disminución o ausencia de movilidad en rotación posterior de la base sacra izquierda cuando el paciente realiza un movimiento de lateroflexión derecha del tronco.
- 8) Test de Thompson<sup>1,7,15</sup>: con el paciente en decúbito prono, estabilizamos el sacro con las dos manos y solicitamos extensión de cadera, con la rodilla extendida, alternativamente. En la lesión sacra en TDD, observamos disminución de movilidad en extensión de cadera del miembro inferior derecho.
- 9) Test de Dejarnette<sup>1,7</sup>: en el caso de la lesión sacra en TDD, obtenemos un resultado positivo en este test, debido al estado de extensión del sacro.
- 10) Test de Mitchell<sup>1,7</sup>: determina si el sacro acepta la flexión o extensión que es transmitida desde el raquis. En el caso de la lesión sacra en TDD, observamos disminución o ausencia de movilidad en flexión de la hemibase sacra izquierda cuando el paciente realiza un movimiento de flexión del tronco.

## BENEFICIOS. INDICACIONES

La técnica semidirecta de *thrust* está indicada en caso de lesiones de torsión anterior del sacro, que repercutan biomecánicamente sobre otras estructuras corporales, tanto a nivel local como a distancia, y que generen alteraciones en sus respectivas funciones<sup>16</sup>. Las restricciones de movilidad del sacro derivadas de estas lesiones ocasionan la irritación de otras estructuras capsuloligamentarias debido a una sollicitación mecánica extraordinaria, que generan síntomas como dolor local, dolor irradiado al miembro inferior por estiramiento de las raíces nerviosas sacras<sup>17</sup> y los haces anteriores de los ligamentos sacroilíacos<sup>7</sup>, con inflamación y

edema local, distracción discal L5-S1<sup>7</sup>, y cialgias o lumbociáticas. Además, producen desequilibrios del suelo pélvico<sup>2</sup> y alteraciones uroginecológicas, como la incontinencia urinaria, las malposiciones uterinas<sup>1</sup>, el prolapso uterino, y el rectocele o cistocele<sup>7</sup>, así como repercusiones craneales por tensión transmitida desde la duramadre espinal, como cefaleas, migrañas<sup>1</sup>, etc.

## RIESGOS. CONTRAINDICACIONES

La técnica semidirecta de *thrust* para lesión de torsión anterior del sacro está contraindicada en caso de metástasis<sup>18</sup>, tumores, como el osteosarcoma, fracturas no consolidadas<sup>1</sup>, intervenciones quirúrgicas en fase de cicatrización, infecciones óseas sacroilíacas, pelviespondilitis anquilosante<sup>19</sup> y osteoporosis avanzada. Existen riesgos en los estadios inicial y final del embarazo<sup>20</sup>, debido a la tensión transmitida al útero durante la colocación de los parámetros y la ejecución de la técnica, por lo que constituirá una contraindicación relativa en las semanas iniciales del embarazo, con objeto de no interferir en la anidación endometrial del óvulo fecundado. Asimismo, en las semanas finales de la gestación, el abdomen de la embarazada puede recibir compresiones debido a la posición que requiere la técnica, por lo que ésta no será recomendable, y emplearemos otras técnicas en sedestación (fig. 1).

## DESCRIPCIÓN<sup>1,7</sup>

### Posición del paciente

Decúbito lateral derecho.

### Posición del terapeuta

Bipedestación, con finta adelante a la altura de la pelvis del paciente.

### Contactos

Pisiforme, sobre el AIL derecho del sacro. El codo permanecerá flexionado, con objeto de que el antebrazo esté orientado hacia la base sacra izquierda. La mano craneal estabiliza el tronco del paciente. La rodilla de la pierna posterior contacta con la cara externa de la rodilla flexionada del paciente, para la ejecución del golpe de pedal (fig. 1).

### Parámetros

Con la palanca superior, colocaremos flexión del tronco del paciente hasta posteriorizar la hemibase sacra izquierda y rotación del tronco para hacer retroceder la misma, mientras con la palanca inferior flexionamos la cadera y la rodilla del miembro inferior homolateral a la base anterior para inducir su posteriorización.

## Reducción del *slack*<sup>21</sup>

Empuje sobre el AIL derecho del sacro en dirección de la base sacra izquierda, rotación del tronco hasta notar el retroceso de la base anterior y presión sobre la pierna del paciente para preparar el *kick*.

## Ejecución

Al final de la espiración del paciente, estabilizando el tronco, realizaremos un empuje sobre el AIL en dirección de la base sacra izquierda y realizaremos un *kick* energético.

## PRECAUCIONES

Favorecer la libertad tisular mediante la relajación del paciente, realizando la reducción de la tensión en la fase espiratoria, y reducir la tensión tisular en la dirección del brazo auricular menor de la base sacra anterior.

## CONCLUSIONES

Las lesiones en torsión anterior del sacro producen alteraciones en diversas localizaciones, tanto localmente como a distancia, que incluyen las disfunciones estructurales lumbopélvicas, las alteraciones craneales y las disfunciones viscerales urogenitales. La adecuada evaluación diagnóstica permitirá la detección precoz de estas alteraciones y la ejecución correcta de esta maniobra terapéutica, en ausencia de contraindicaciones, permitirá recuperar la movilidad sacroilíaca y lumbopélvica suprimiendo las alteraciones que provoca y eliminando la sintomatología asociada.

## Conflicto de intereses

Los autores declaran que no tienen ningún conflicto de intereses

## BIBLIOGRAFÍA

1. Ricard F. Tratamiento osteopático de las algias lumbopélvicas. Madrid: Panamericana; 2005
2. Hipperson A. Chiropractic management of infantile colic. *Clinical Chiropractic*. 2004;7:180-6
3. O'Sullivan P, Beales D. Changes in pelvic floor and diaphragm kinematics and respiratory patterns in subjects with sacroiliac joint pain following a motor learning intervention: A case series. *Man Ther*. 2007;12:209-18
4. Cookson L. Atypical knee pain: the biomechanical and neurological relationship between the pelvis, hip and knee: a case report. *Clinical Chiropractic*. 2003;6:63-6
5. Fox M. Effect on hamstring flexibility of hamstring stretching compared to hamstring stretching and sacroiliac joint manipulation. *Clinical Chiropractic*. 2006;9:21-32
6. Kapandji IA. Fisiología articular. Tomo 3: Tronco y raquis. Madrid: Panamericana; 2007
7. Ricard F. Tratamiento osteopático de las lumbalgias y lumbociáticas por hernias discales. Madrid: Panamericana; 2003
8. Ricard F. Tratado de radiología osteopática del raquis. Madrid: Panamericana; 2003
9. Troyanovich S, Harrison S, Harrison D, Payne M, Janik T. Chiropractic biophysics digitized radiographic mensuration analysis of the antero-posterior lumbopelvic view: a reliability study. *Journal of Manipulative and Physiological Therapeutics*. 1999;22(5):309-15
10. Bierma S, Van Gool J, Bernsen R, Njoo K. Measuring the sacral inclination angle in clinical practice: is there an alternative to radiographs? *Journal of Manipulative and Physiological Therapeutics*. 2001;24(8):505-8
11. Frymann V, Chaitow L, Chambers G. Palpation and assessment skills: assessment and diagnosis through touch. Londres: Churchill Livingstone; 2003
12. Gibbons C. Inter-examiner and intra-examiner agreement for assessing sacroiliac anatomical landmarks using palpation and observation: pilot study. *Man Ther*. 2000;5(1):13-20
13. Holmgren U, Waling K. Inter-examiner reliability of four static palpation tests used for assessing pelvic dysfunction. *Man Ther*. En prensa 2007
14. Wur P, Hagmeijer R, Meyne W. Clinical tests of the sacroiliac joint A systematic methodological review. Part 1: Reliability. *Man Ther*. 2000;5(1):30-6
15. Laslett M, Aprillb C, McDonald B, Young S. Diagnosis of sacroiliac joint pain: validity of individual provocation tests and composites of tests. *Man Ther*. 2005;10:207-18
16. Stendal H, Ivar J, Robinson R, Bjelland E, Solem S, Telje T. The reliability of selected motion- and pain provocation tests for the sacroiliac joint. *Man Ther*. 2007;12:72-9
17. Colloca C, Keller T, Gunzburg R, MD, Vandeputte K, Fuhr A. Neurophysiologic response to intraoperative lumbosacral spinal manipulation. *Journal of Manipulative and Physiological Therapeutics*. 2000;23(7):447-57
18. Malone D. Diffuse metastatic disease of the lumbo-sacral spine mimicking a lumbar disc herniation. *Clinical Chiropractic*. 2004;7:10-5
19. Dar G, Khamis S, Peleg S, Masharawi Y, Steinberg N, Peled N, et al. Sacroiliac joint fusion and the implications for manual therapy diagnosis and treatment. *Man Ther*. En prensa 2007
20. Groot M, Pool A, Spoor C, Snijders C. The active straight leg raising test (ASLR) in pregnant women: Differences in muscle activity and force between patients and healthy subjects. *Man Ther*. En prensa 2007
21. Caling B, Michael L. Effect of direction of applied mobilization force on the posteroanterior response in the lumbar spine. *Journal of Manipulative and Physiological Therapeutics*. 2001;24(2):71-8.